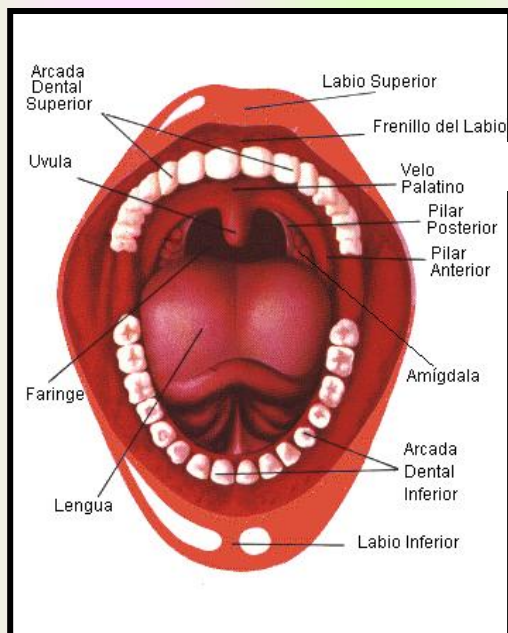


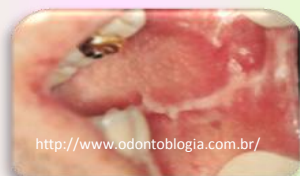ANATOMIA DA CAVIDADE BUCAL

A boca também conhecida como cavidade bucal é formada pelas seguintes estruturas:



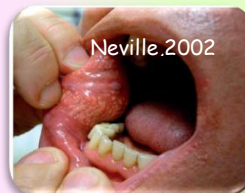VARIAÇÕES DE NORMALIDADE

Comumente podemos encontrar na cavidade bucal variações em suas estruturas anatômicas, porém não são doenças.



<http://www.odontologia.com.br/>

Linha Alba: Linha branca que geralmente é bilateral.

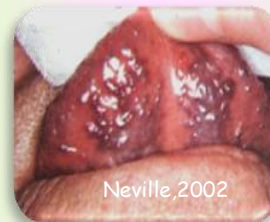

Neville, 2002

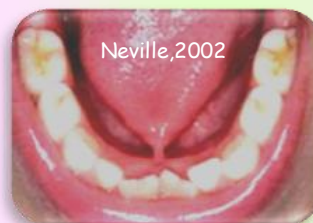Grânulos de Fordyce: São glândulas sebáceas que ocorrem na mucosa bucal.

Varicosidades:

Veias dilatadas e tortuosas, mais comum no ventre lingual.



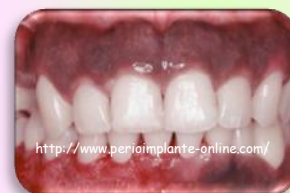Neville, 2002



Neville, 2002

Anquiloglossia:

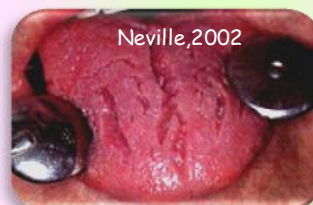língua presa. Compromete a fala.



<http://www.benioimplante-online.com/>

Pigmentação Melânica:

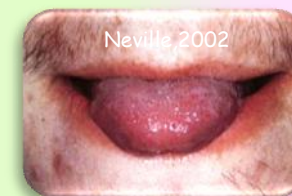Manchas escuras na região de gengiva.



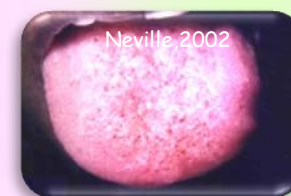Neville, 2002

Língua Fissurada:

Vária fendas e sulcos na superfície da língua.

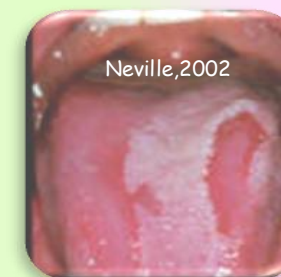

Neville, 2002



Neville, 2002

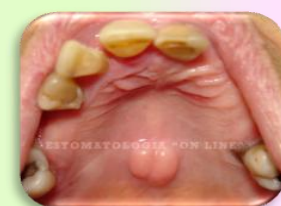Microglossia (Língua pequena) e MacroGLOSSIA (Língua grande): Pode comprometer a fala.



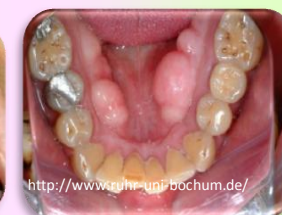Neville, 2002

Língua Geográfica:

Caracteriza-se por várias placas eritematosas, despiladas, indolores, com borda esbranquiçada e ligeiramente elevada, lembrando um mapa.



ESTOMATOLOGIA CON LINEA



<http://www.ruhr-uni-bochum.de/>

Toros Palatinos e Mandibulares: Crescimento ósseo na região de palato ou "céu da boca" e na face interna da mandíbula.

REFERÊNCIA:

NEVILLE, B.W. Patologia Oral e Maxilo-facial, 3ª edição. Ed Guanabara, 2009.

Portal São Francisco

(<http://www.portalsaofrancisco.com.br>)

Professores Participantes:

Prof^a. Dr^a Nikeila Conde

Prof^a Dr^a Juliana Vianna

Prof^a Dr^a Tatiana Nayara Libório

Prof^a Dr^a Tânia Cristina Alcântara


Prof^o Msc José Eduardo Domingues

Prof^o Esp. Max Amorim

Prof^a Esp. Juliana Maria Oliveira



UNIVERSIDADE FEDERAL DO AMAZONAS
FACULDADE DE ODONTOLOGIA
Programa Atividade Curricular De Extensão-
ACE- ESTOMATO: prevenindo, diagnosti-
cando e tratando



Anatomia e variações de normali-
dade da cavidade bucal

MANAUS - AM

